Lane Medical Library

Experimentelle Untersuchungen über die Entstehung der streifenförmigen Hornhauttrübungen nach Staarextraktion.

Inaugural-Dissertation

zur

Erlangung der Doctorwürde

in der

Medicin, Chirurgie und Geburtshülfe,

welche

nebst beigefügten Thesen

mit Zustimmung der Hohen Medicinischen Facultät

der Königl. Universität Greifswald

am

Freitag, den 27. Juli 1894

mittags $12^1/_2$ Uhr

öffentlich verteidigen wird

Richard Müller

prakt. Arzt

aus Westpreussen.

Opponenten:

Herr Dr. med. Rosemann, Assistenzarzt a. pharm. Inst. z. Greifswald.
Herr Dr. med. Dekoswki.
Herr Dr. med. Jacob.

Greifswald.
Druck von Julius Abel.
1894.

Digitized by the Internet Archive
in 2026

https://archive.org/details/IA40154003_0385

Seinen teuren Eltern

in Liebe und Dankbarkeit

gewidmet

vom

Verfasser.

Es ist eine alte klinische Erfahrung, dass unter gewissen Verhältnissen in der Hornhaut Trübungen auftreten, die ein streifenförmiges Aussehn haben. Sie finden sich besonders häufig im Gefolge einer Linsenextraction, von der Hornhautwunde mehr oder weniger divergirend in die Cornea ausstrahlend. Ferner beobachtet man sie bei Hornhautgeschwüren. Dort gehen die Streifen radiär vom ulcus aus. Auch bei Netzhautablösung, die mit Druckverband behandelt wurde, sind mitunter ähnliche Streifen sichtbar. Trotzdem dieser Prozess ziemlich häufig beobachtet wurde und des öfteren Gegenstand lebhafter Diskussionen geworden ist, sind dennoch pathologisch-anatomische Untersuchungen in nur geringer Zahl über ihn angestellt worden, so von Becker, Recklinghausen, Nuël und Hess. Doch gingen die Ansichten über das Wesen und die Entstehung der Streifen, die man aus diesen Untersuchungen gewann, recht weit auseinander.

Becker beschrieb als erster den anatomischen Befund. (Atlas der pathologischen Topographie des Auges III, p. 93.) Er machte seine Beobachtungen an einem siebenjährigen Mädchen, bei welchem nach einer Iridectomie Streifenbildung auftrat. 54 Stunden nach der Operation starb die Patientin. Das Resultat der histologischen Untersuchung der Cornea, die wenige Stunden nach dem Tode vorgenommen wurde,

fasst Becker in folgendem zusammen: „Die Gewebslücken der Cornea sind besonders in den tieferen Schichten sehr vergrössert. Bei Anwendung starker Systeme lassen sich in denselben neben den plattenförmigen fixen Hornhautkörperchen eingewanderte lymphoïde Zellen an der intensiveren Färbung und ihrer mehr rundlichen, gequollenen Gestalt erkennen. Dieser Zustand der Hornhaut verliert sich allmählich gegen das Centrum hin und erstreckt sich nach oben nur bis zur Iridectomienarbe. Jenseits derselben ist von einer pathologischen Infiltration nichts zu sehen."

Der zweite Fall wurde von Recklinghausen mikroskopisch untersucht und das Ergebnis von Laqueur[1]) beim ophthalmologischen Congress 1887 mitgeteilt. Recklinghausen sagt: „Den ganzen Befund sehe ich an als den Ausdruck einer wesentlich senilen Atrophie des Hornhautgrundgewebes, die sich mit einer hyalinen Degeneration vorzugsweise der protoplasmatischen Elemente verbindet, die namentlich aber eine Erweiterung der Saftkanäle der Hornhaut unmittelbar nach sich zieht. Im Falle einer Überschwemmung des Gewebes mit Gewebssaft, bei einer Kongestion, wie bei irgend einem Hindernis für den Abfluss des Saftes, müssen die stark erweiterten Kanälchen gleichsam hydropisch und zu weiten Schläuchen aufgetrieben werden, welche dem Hornhautgewebe wohl ein streifiges Aussehn verleihen und von denen die weitesten sogar als einzeln stehende Streifen dem blossen Auge sichtbar werden können."

Nuël[2]) kam auf Grund klinischer Beobachtungen

[1]) Bericht über die 19. Versammlung der ophthal. Gesellschaft, Heidelberg. Seite 116.

[2]) Bulletins et mémoires de la société française d'Ophthalmologie 1892. pag. 37.

und mikroskopischer Untersuchung zu folgender Anschauung über die Entstehung der streifenförmigen Trübungen. Er erklärt die Streifen durch Faltenbildung der Descemetis entstanden. Der Druck des Verbandes gebe die wesentlichste Ursache für die Hornhautfaltung ab. Auf der Höhe der Falten stosse sich das Endothel ab, es komme eine Infiltration der Hornhaut zustande, die dann das Bild der Streifenkeratitis gebe.

Hess [1]) machte seine mikroskopischen Studien an einer menschlichen und an einer Thiercornea (Kaninchen), welche intra vitam das ausgeprägte Bild der Streifenkeratitis nach Staarextraction geboten hatten. Der Befund brachte ihn zu ganz anderen Anschauungen über das Wesen derselben, als Becker und von Recklinghausen sie hatten. Er fand nämlich Faltenbildungen der Hinterfläche der Hornhaut, und zwar vertikale, von der Wunde ausgehende Falten, welche an Lage und Zahl den intra vitam beobachteten Streifen entsprachen und die er deshalb für das anatomische Substrat derselben erklärte. Die Ursache für diese Faltenbildung sei darin zu suchen, dass durch die Eröffnung der vorderen Kammer eine grosse Differenz zwischen der Spannung des vertikalen und des horizontalen Hornhautmeridians gesetzt werde, welche so wirke, als würde die Hornhaut von den Seiten her komprimirt. Die bisher allgemein als Ursache der streifenförmigen Trübungen angesehene Erweiterung der Saftlücken sei nur ein zufälliger Befund, der mit der Trübung nichts zu thun habe. Er trug diese seine Ansichten auf der Versammlung der ophthalmologischen Gesellschaft in Heidelberg im Jahre 1892

[1]) v. Gräfes Archiv f. Ophthalmologie, Band 38, p. 2.

vor, worauf Schweigger ihm erwiderte, er habe schon lange die Vermutung gehabt, dass eine Faltenbildung der Descemetis vorliege. Es sei ihm nämlich der Befund auffallend gewesen, dass in einigen Fällen bei ophthalmoskopischer Durchleuchtung mit + 20,0 D hinter dem Konkavspiegel die Streifen hellglänzend erschienen wären, was ihm den Eindruck einer Fältelung der Descemetis machte.

Da diese Ergebnisse von Hess sich nur auf zwei anatomische Präparate, die noch dazu gehärtet waren, stutzten, so lohnte es sich wohl der Mühe, durch eine grössere Menge von Experimenten und genaue mikroskopische Durchmusterung einer grösseren Anzahl von Präparaten, besonders aber auch durch Untersuchungen am frischen Objekt die Berechtigung der Hess'schen Anschauungsweise zu prüfen.

Diese experimentellen Untersuchungen wurden unter Leitung des Herrn Prof. Dr. Schirmer in der Greifswalder Augenklinik in der Zeit vom Dezember 1893 bis April 1894 an einer Anzahl von Kaninchen vorgenommen. Und zwar beschränkten wir uns im wesentlichen darauf, die streifenförmigen Hornhauttrübungen nach Kataractextraction zu untersuchen. Die Ausführung gestaltete sich in folgender Weise:

Es wurde bei 6 Kaninchen, und zwar beiderseits in gewissen Intervallen die Extraction der Linse vorgenommen. Nach Anästhesirung des Auges durch Cocaïn und Luxation des Bulbus wurde ein Bogenschnitt im oberen Limbus angelegt, der etwa ein Drittel der Hornhautcircumferenz umfasste. Nach Abfluss des Kammerwassers wurde der Bulbus reponiert und dann nach Vornahme der Iridectomie und Discision der Linsenkapsel die Linse durch Streichen mit einem Löffel entbunden. Ein Verband wurde nicht angelegt, nur

bei 2 Bulbi, wo Glaskörpervorfall eingetreten war, wurden die Lider durch 2—3 Suturen mit einander vernäht, die Versuchstiere wurden täglich einer genauen Untersuchung auf das Auftreten von Streifen hin unterzogen.

Es kamen nun auf 5 Corneae Streifenbildungen zur Beobachtung, die in zwei Fällen nach 8, in 2 Fällen nach 10, in einem Falle nach 12 Tagen auftraten. Es handelte sich gewöhnlich um 4—6 grössere Streifen von annähernd gleicher Breite an der Basis und an der Spitze. Ihr Verlauf war im wesentlichen ein paralleler, in einzelnen Fällen wurde auch eine leicht convergente oder divergente Anordnung beobachtet. Zwischen diesen Hauptstreifen konnte man in den meisten Fällen bei sorgfältiger Untersuchung noch eine Anzahl Nebenstreifen entdecken, die weniger intensiv grauweiss aussahen, gewöhnlich nur halb so lang wie die erst erwähnten waren und von den Basen dieser leicht divergirend nach unten zogen. In durchfallendem Lichte mit dem Augenspiegel betrachtet erschienen die Streifen im allgemeinen als schwärzliche Striche, etwa wie Linsenspeichen bei Cataracta incipiens. Doch konnten auch wir die Beobachtung Schweiggers bestätigen, dass bei bestimmter Spiegelstellung plötzlich die dunkle Färbung verschwand und die Streifen als glashelle Striche auf rotem Grunde erschienen.

Besondere Aufmerksamkeit wandten wir Kombinationen von Streifenbildung mit diffuser Hornhauttrübung zu, da wir in letzterer den klinischen Ausdruck des Quellungsödems erblicken zu müssen glaubten, welches frühere Autoren als das anatomische Substrat der Streifenkeratitis hingestellt hatten. Es zeigte sich nun, dass Streifenbildung ohne eine An-

deutung diffuser Hornhauttrübung vorkommen kann und dass auch bei partiellen, auf die Nähe der Wunde beschränkten Hornhauttrübungen, die Streifen die untere Grenze derselben weit überragen können. Einen gewissen Zusammenhang konnten wir aber doch insofern konstatiren, als die Streifen, wenn sie inmitten einer getrübten Cornea sich fanden, erheblich trüber aussahen und leichter zu sehen waren. Die Streifenbildung in einer klaren Cornea war häufig recht schwer zu konstatiren. Gleiche Beobachtungen konnten übrigens an einer grösseren Anzahl an Katarakt Operierter in der hiesigen Augenklinik auch für den Menschen bestätigt werden.

Noch sei erwähnt, dass in zwei ausgesprochenen Fällen von streifenförmiger Trübung nach Extraction bei Kaninchen die Wundränder sich nicht in der Weise gegen einander verschoben hatten wie gewöhnlich beim Menschen, sondern dass der corneale Wundrand sich erheblich zurückgezogen hatte, so dass eine stärkere Krümmung im vertikalen Meridian resultirte.

Nachdem nun das Auftreten der strichförmigen Trübungen konstatirt worden war, wurden die betreffenden Kaninchen durch Chloroform getötet, die Bulbi nach Abpräparirung der Conjunctiva vorsichtig enukleïrt und zwei derselben zur Untersuchung in frischem Zustande verwandt. Hierzu wurde der Bulbus durch einen Schnitt in der Aequatoriallinie halbirt. Nach vorsichtiger Entfernung der Iris von hinten her lag nun die ganze Rückfläche der Cornea frei. Hielt man die Hornhaut gegen das Licht, so erblickte man dieselben strichförmigen Trübungen, welche man am lebenden Auge beobachtet hatte. Nur sahen die Streifen jetzt bei durchfallendem Licht dunkel aus gegenüber der früheren weissgrauen Fär-

bung im auffallenden Lichte. Dem Verlauf dieser Streifen entsprachen auf der Rückseite der Hornhaut schmale Leisten, die deutlich sichtbar wurden, wenn man die Cornea schräg gegen das Licht hielt und mit einer Lupe betrachtete. Bis in die feinsten Einzelheiten entsprach die am frischen Präparat konstatirte Faltenbildung an der Rückfläche der Hornhaut der Configuration der Streifen intra vitam. Nicht zu verwechseln waren die Leisten mit den bei Isolirung der Hornhaut in einigen Fällen auf der Hinterfläche derselben eintretenden postmortalen Faltenbildungen. Denn abgesehen davon, dass die letzteren in grossen Mengen, vielfach sich kreuzend, auftraten, zeigten sie auf dunklem Grunde betrachtet bei senkrechtem Hinaufsehen eine viel mattere Farbe gegenüber dem gesättigten Grau-Weiss der Streifen an der Wunde.

War schon hierdurch die Abhängigkeit der Streifenbildung von Falten der Descemetis zur Evidenz erwiesen, so lag uns jetzt zunächst daran, ebenfalls am frischen Präparat nähere Aufschlüsse über die Structur dieser Falten zu gewinnen. Zu diesem Zwecke wurde eine frische Cornea, an welcher wir soeben streifenförmige Trübungen und entsprechende Falten der Rückfläche konstatirt hatten, senkrecht auf die Trommel des Gefriermikrotoms gestellt und dort zum Gefrieren gebracht. Schnitte senkrecht zur Streifenrichtung, die teils ungefärbt, teils nach Hamatoxylin-Färbung in Kochsalzlösung oder in Glycerin untersucht wurden, ergaben, dass an der Faltenbildung ausser der Descemetis sich nur die vier oder fünf tiefsten Hornhautlamellen beteiligten. Das descemetische Endothel war vollkommen intakt, weitere Veränderungen, wie Kernvermehrung, in der Hornhaut nicht zu konstatieren.

Die anderen Corneae wurden in gehärtetem Zustande untersucht, und zwar wurden, um Härtungsfehler auszuschliessen, verschiedentlich Bulbi, bei welchen die Extraktion gemacht, aber keine Streifenkeratitis aufgetreten war, in gleicher Weise behandelt. Die Härtungsmethode war folgende:

Der enukleirte Bulbus wurde eine Stunde lang in 3 % Salpetersäure, sodann in 75 % Alkohol gelegt, in welchem er bei öfterem Wechsel der Flüssigkeit 14 Tage liegen blieb. Dann erfolgte eine Härtung in absolutem Alkohol 24 Stunden hindurch, worauf der Bulbus durch einen äquatorialen Schnitt gespalten wurde. Ein zweiter Schnitt lief senkrecht zur Ebene des ersten durch die Höhe der Cornea, so dass sich alle Streifen auf der einen Seite des Schnittes befanden. Der interessierende Teil der Hornhaut wurde in eine Celloïdinlösung von steigender Konzentration gebracht, blieb darin 72 Stunden liegen und wurde dann in einer dickeren Celloïdinlösung eingebettet. Das Präparat war nun zum Schneiden geeignet. Nach Herstellung einer grösseren Menge von Schnitten, die senkrecht zur Längsrichtung der Streifen durch die Hornhaut und zwar in einer Stärke bis 0,01 mm geführt wurden, wurde ein Teil derselben sofort untersucht, ein anderer nach folgender Methode gefärbt: Die 24 Stunden in Hämalaun gelegten Schnitte kommen 5 Minuten in eine alkoholische Lösung von Eosin, werden dann in Origanonöl, dem einige Tropfen Eosin beigemengt sind, umgelegt, um von dort auf den Objektträger zu kommen. Das Öl wird abgetupft und die Präparate in Canadabalsam fixirt.

Das Resultat der mikroskopischen Untersuchung war folgendes:

Zunächst sei festgestellt, dass keiner der Bulbi, welcher intra vitam Streifenbildung hatte vermissen lassen, irgend welche Faltenbildung an der Rückfläche der Cornea zeigte, die mit dem anatomischen Substrat der Streifen hätte verwechselt werden können. Härtungsfehler können also mit Sicherheit ausgeschlossen werden.

Das Hornhautepithel ist normal, ebenso erscheinen die äusseren, dem Epithel benachbart liegenden Schichten der Hornhautgrundsubstanz unverändert mit Ausnahme einiger weniger tieferer Schichten, die in einzelnen Fällen durch ein geringes Ödem aufgelockert sind. Der Verlauf der vorderen Schichten ist ein vollständig paralleler, charakterisiert durch die in geraden Reihen liegenden Kerne. Im Gegensatz hierzu stehen die innersten Schichten der Hornhautgrundsubstanz. Die Descemetis, deren Endothel überall gut erhalten ist, zeigt nämlich eine Reihe von Buckeln, die nach dem Kammerraum vorspringen und der Zahl der klinisch konstatierten und aufgezeichneten Streifen vollständig entsprechen. In diese Buckel hinein haben sich nun die innersten Hornhautlamellen hineingebuchtet, so dass sie entsprechend der Menge der Ausbiegungen einen wellenförmigen Verlauf zeigen.

Es ist deutlich erkennbar, wie die innerste Lamelle sich noch vollständig der Descemetis anschmiegt, die zweite beschreibt einen nicht ganz so grossen Bogen; in der Kuppe der Falte befindet sich zwischen ihr und der ersten Lamelle ein kleiner Spalt. Ebenso verhält es sich mit der dritten, vierten und fünften Lamelle, und dann ist im allgemeinen der Buckel ausgeglichen. Vielleicht findet sich auch etwas Dickenzunahme der Lamellen in der Kuppe der Falten. Eine Vermehrung der Kerne ist nicht vorhanden, ein

Entzündungsprozess also auszuschliessen. Ödematöse Quellung der tiefsten Schichten wird in den meisten Corneae völlig vermisst, nur in einzelnen Fällen, wo intra vitam neben der Streifenbildung noch diffuse Trübung sich gezeigt hatte, liessen sich geringe Lückenbildungen zwischen den Lamellen und geringe Dickenzunahme der Hornhaut in diesen Partieen konstatieren.

Nach diesen makroskopischen und mikroskopischen Befunden ist die Ansicht, dass jene Streifenbildung durch ein Ödem der Cornea hervorgerufen werde, unhaltbar. Denn erstens vermissen wir bei weitem in der Mehrzahl unserer Präparate ödematöse Schwellung vollständig; zweitens aber hat keiner der früheren Autoren uns verständlich machen können, wie durch ein diffuses Ödem die so charakteristische Form scharf umschriebener Streifen zustande kommen könne. Ebenso ist auch die oben erwähnte Hypothese von Nuël unhaltbar. Denn die von ihm supponierten Endothel-defekte auf der Descemetis konnten wir in keinem Falle nachweisen, ebensowenig wie das Quellungsödem, welches das von diesem Defekt aus eindringende Kammerwasser erzeugen sollte. Alles weist vielmehr darauf hin, dass wir in einer Faltenbildung der Descemetis und der tiefsten Hornhautschichten die Ursache der Streifenbildung zu sehen haben.

Vor allem ist zu erwähnen die vollkommene Analogie zwischen den intra vitam konstatierten Trübungen und den makroskopisch und mikroskopisch nachgewiesenen Leisten der Descemetis. Es war in jedem Falle vor der Tötung des Tieres die Cornea mit ihren Streifen gezeichnet worden und so ein genauer Vergleich ermöglicht. Dieser ergab unter

anderem auch, dass der Intensität der Streifen in den einzelnen Corneae die Höhe der Falten entspricht.

Der etwa mögliche Vorwurf, es handle sich um Härtungsfehler, wird durch die Untersuchung am frischen Präparat und an gehärteten Kontrollaugen widerlegt. Letztere wurden ebenfalls einige Zeit nach der Extraktion enukleïrt und in genau gleicher Weise behandelt. Durchweg wiesen sie eine glatte ungefaltete Rückfläche der Hornhaut auf.

Eine solche Faltenbildung erklärt auch in einfachster Weise das auffällige Verhalten der Streifen in durchfallendem Licht. Handelte es sich wirklich um Bildung undurchsichtiger Stellen in der Cornea, so wäre nicht wohl verständlich, dass bei gewissen Spiegelrichtungen die vorher dunklen Streifen plötzlich glashell aussehen. Aufs einfachste jedoch wird dieses Phänomen erklärt, wenn wir annehmen, es handle sich um eine unregelmässige Brechung des Lichtes an diesen Leisten, welche die Strahlen manchmal ins Auge des Beobachters zurückkehren lassen, in den meisten Fällen aber völlig ablenken.

Noch mit einigen Worten darf ich der klinisch beobachteten Thatsache gedenken, dass in diffus getrübten Hornhäuten die einzelnen Streifen viel intensiver und leichter wahrnehmbar waren. Auch hierfür liefert uns die anatomische Untersuchung einen gewissen Anhaltspunkt. Wo sich ein leichteres Ödem der Hornhaut, das wir als Ursache jener zarten diffusen Trübung ansahen, fand, mussten die Lichtstrahlen an Stelle der Leisten in fortwährendem Wechsel die Ödemflüssigkeit und abnorm gerichtete Hornhautlamellen passieren. Ungleiches Brechungsvermögen beider Substanzen vorausgesetzt, musste an jeder Oberfläche einer Lamelle neuerdings eine

abnorme Lichtbrechung eintreten. So entsteht durch Summierung der brechenden Flächen eine erhebliche Steigerung der Trübung, die nur mit Mühe wahrnehmbar ist, wenn allein an der Descemetis abnorme Brechung stattfindet.

Hier liegt vielleicht auch der Schlüssel zu den Angaben, die ich verschiedentlich, unter anderem auch bei Fuchs (Lehrbuch, IV. Auflage, p. 210) fand, dass nämlich die Streifenkeratitis besonders nach schweren Entbindungen der Linse und nach Quetschung der Wundränder aufträte. Bekanntlich finden sich an solchen Augen infolge Verletzung des descemetischen Endothels fast regelmässig leichtere Quellungstrübungen in den tieferen Schichten. Diese werden eine etwa vorhandene Faltenbildung weit mehr zur Geltung kommen lassen und leichter diagnostizierbar machen, während sie bei klarer Hornhaut gewiss häufig übersehen wird. In der That zeigten genaue Beobachtungen in hiesiger Klinik, dass auch bei völlig klarer Cornea und normaler Wundheilung ausserordentlich häufig einzelne sehr zarte Streifen nachgewiesen werden können, die mit dem Spiegel überhaupt nicht mehr wahrnehmbar sind.

Als Ursache für die Faltenbildung in den tiefsten Hornhautschichten sieht C. Hess Spannungsdifferenzen im Parenchym an. Er nimmt an, dass die Entspannung im vertikalen Durchmesser durch den Schnitt in analoger Weise wirke, wie wenn die Hornhaut von der Seite her comprimirt würde. Ich muss gestehen, dass ich mich mit dieser Anschauung nicht recht habe befreunden können. Erstens ist es mir nicht recht glaublich, dass die Entspannung im vertikalen Meridian einer so starken seitlichen Kompression gleichzusetzen ist, wie sie zu einer Faltung der Hornhaut erforderlich

wäre. Zweitens würde ich erwarten, dass die Falten die ganze Cornea beträfen und nicht nur die tiefsten 3—4 Lamellen, wenn Hess' Hypothese richtig ist. Weiter wäre es doch wohl wahrscheinlich, dass unmittelbar nach der Operation sich jene Streifen zeigten, spätestens aber beim ersten Verbandwechsel nach 24 Stunden. In der That vergehen beim Menschen oft 3—4 Tage, beim Kaninchen sogar 8—10 Tage, ehe die ersten Andeutungen von Streifen sichtbar werden. Dieser letzte Punkt gerade macht mir wahrscheinlich, dass die Faltenbildung in einem kausalen Zusammenhang mit der Wundheilung steht. Ich möchte annehmen, dass durch den Vernarbungsprozess der innere Rand der cornealen Wundlippe auf einen kleineren Raum zusammengedrückt wird. Hierbei muss sich die weniger elastische Descemetis in vertikale Falten legen, während das eigentliche Parenchym durch seine Elastizität einen Ausgleich herbeiführt. Leider vermochte ich strikte Beweise für diese Vermutung aus meinen Präparaten nicht zu gewinnen. Als eine gewisse Stütze möchte ich jene beiden oben erwähnten Kaninchenaugen anführen, bei welchen durch Retraktion des einen Wundrandes eine erheblich stärkere Krümmung des vertikalen Durchmessers entstanden war, von einer seitlichen Kompression also gewiss nicht die Rede sein konnte. Trotzdem zeigten beide Corneae strichförmige Trübungen in schönster Weise ausgebildet.

Hiernach wären die wesentlichsten Resultate der Arbeit kurz folgende:

1. Die Ursache der Streifenbildung, die nach Kataraktextraktion häufig beobachtet wird, ist in Faltungen der Rückfläche der Hornhaut zu suchen, an

welchen die Descemetis und die 3—4 tiefsten Hornhautlamellen teilnehmen.

2. Hornhautödem ist nicht die Ursache dieser Trübungen, ist auch zum Zustandekommen derselben nicht notwendig.
3. Hornhautödem lässt die Streifen deutlicher hervortreten.
4. Entzündliche Vorgänge sind nirgends in der Cornea zu finden. Deshalb ist es zweckmässiger, den alten Namen Streifenkeratitis fallen zu lassen und von streifenförmigen Trübungen oder von Faltungstrübungen zu reden.

Zum Schluss erfülle ich die angenehme Pflicht, Herrn Professor Dr. Schirmer zu Greifswald für die bei den experimentellen Untersuchungen, als auch bei der Abfassung der Arbeit freundlichst gewährte Unterstützung meinen besten Dank zu sagen.

Litteratur.

Becker, Atlas der pathologischen Topographie des Auges III p. 93.

Bericht über die 19. Versammlung der ophthalm. Gesellschaft, Heidelberg, S. 116.

Nuël, Bulletins et mémoires de la société française d'Ophthalmologie, 1892, pag. 37.

v. Gräfe's Archiv für Ophthalmologie, Band 38, p. 2.

Erklärung der Abbildungen.

Fig. 1. Klinisches Bild des Verlaufes der Streifen an der Kaninchencornea.

Fig. 2. Cornea im Querschnitt.

Fig. 3. Isolierter Buckel der Descemetis im Querschnitt, stärkste Vergrösserung.

Lebenslauf.

Verfasser, Richard Müller, Sohn des Gutspächters Ludwig Müller und seiner Ehefrau Laura geb. Marthen, evang. Confession, wurde geboren am 2. Januar 1869 zu Schmechau, Kreis Neustadt, Westpreussen. Nachdem er in der gräflich Kayserling'schen Schule in Neustadt seinen ersten Unterricht erhalten hatte, besuchte er vom 10. Lebensjahre ab das Kgl. Gymnasium ebendaselbst. Im Herbst 1889 bestand er die Reifeprüfung, worauf er die Universität Göttingen bezog, um sich dem Studium der Medizin zu widmen. Vom Oktober 90 an setzte er seine Studien in Greifswald fort und absolvierte dort im Sommersemester 01 die ärztliche Vorprüfung. Das erste Halbjahr mit der Waffe diente er im Wintersemester 01 02 bei der 5. Komp. des 2. Garde-Regiments zu Fuss in Berlin ab, blieb auch im folgenden Halbjahre noch dort, um die klinischen Einrichtungen kennen zu lernen, und ging dann wieder nach Greifswald zurück.

Das Examen rigorosum bestand er daselbst im Dezember 93, das medizinische Staatsexamen im Juli 94.

Während seiner Studienzeit besuchte er die Vorlesungen, Kurse nnd Kliniken folgender Herren Professoren und Dozenten:

Göttingen:

Berthold, Ehlers, Meissner, Merkel, Riecke, Wallach.

Berlin:

v. Noorden, Schlange, Virchow.

Greifswald:

Grawitz, Helferich, Krabler, Löffler, Landois, Mosler, Oberbeck, Peiper, Pernice, v. Preuschen, Schirmer, Schulz, Sommer, Strübing.

Allen diesen Herren, seinen hochgeehrten Lehrern, spricht Verfasser an dieser Stelle seinen ergebensten Dank aus.

Thesen.

I.

Die Streifenbildungen, welche nach Staarextraction in der Hornhaut auftreten, beruhen auf Faltungen der Descemetis und nicht auf einem Ödem der Cornea.

II.

Das exspectative Verfahren bei Steisslagen ist dem Herunterholen eines Fusses entschieden vorzuziehen.

III.

Die Verwendung eines dauernd aufliegenden Gypskorsets ist bei der Behandlung der Skoliose unzweckmässig.

Klinisches Bild des Verlaufes der Streifen an der Kaninchencornea.

Fig. 1.



Zeiss: 16 mm. Cornea in Querschnitt. (2 Leisten getroffen.)

Fig. 2.

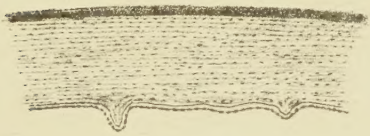

Zeiss: homog. Immersion $\frac{1}{12}$.
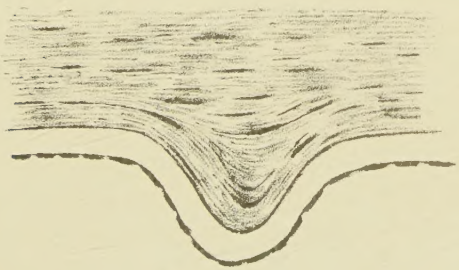
Fig. 3. Isolierter Buckel der Descemetis bei stärkster Vergrösserung